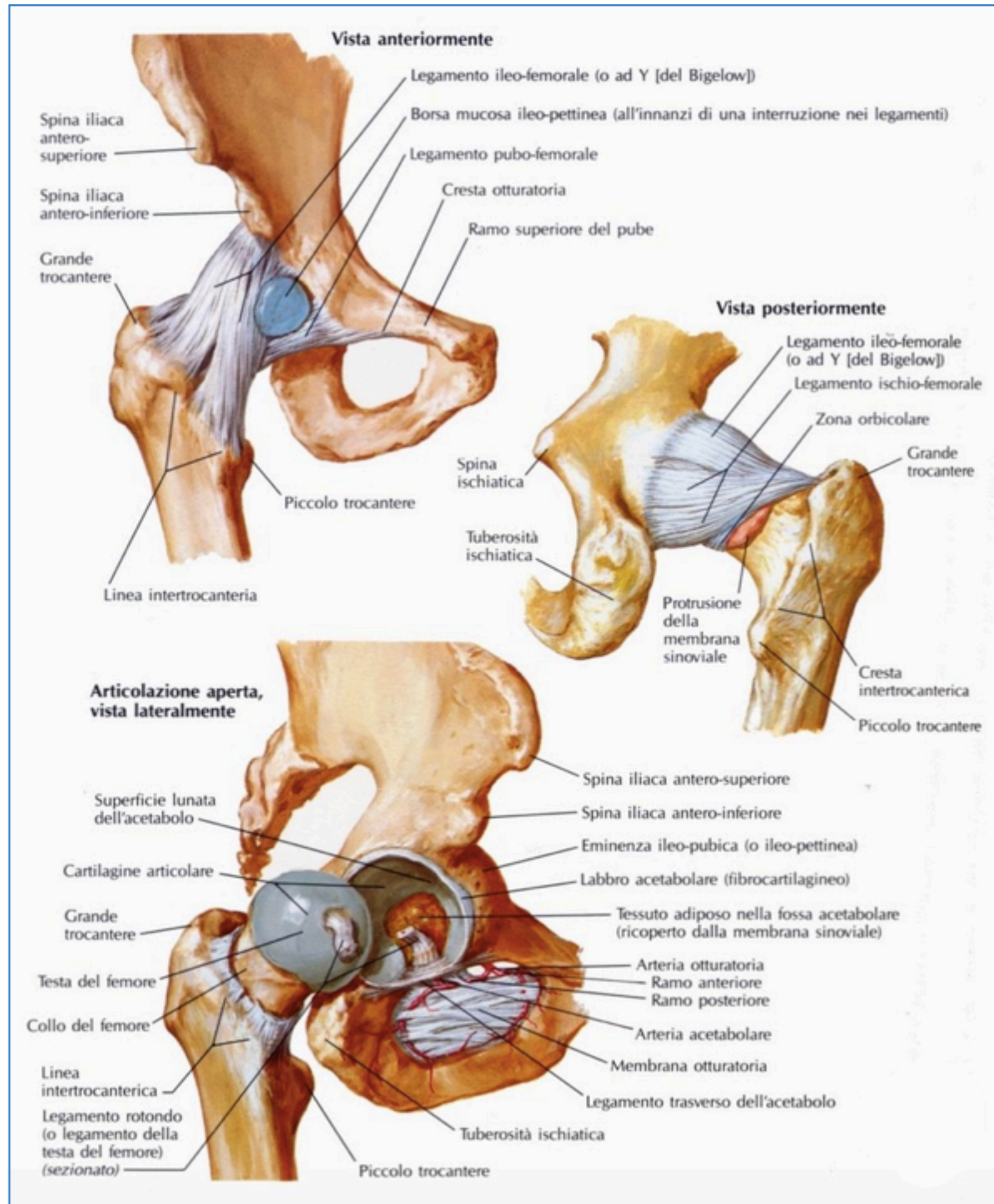


STRUTTURALE

ARTICOLAZIONE COXO-FEMORALE

L'anca è una ENARTROSI

Le enartrosi hanno 3 Gradi di Libertà e consentono movimenti in tutti i piani dello spazio.





INTERNATIONAL
OSTEOPATHIC
ACADEMY

MUSCOLI INTERNI

GRANDE PSOAS

PICCOLO PSOAS

MUSCOLI ESTERNI

GRANDE GLUTEO

TENSORE DELLA FASCIA LATA

MEDIO GLUTEO

PICCOLO GLUTEO

PIRIFORME

OTTURATORE INTERNO

OTTURATORE ESTERNO

GEMELLO SUPERIORE

GEMELLO INFERIORE

QUADRATO DEL FEMORE

PATOLOGIA



- NECROSI DELLA TESTA DEL FEMORE
- POSTUMI DI OSTEOCONDROSI (MALATTIA DI PERTHES)
- EPIFISIOLISI
- IMPINGEMENT
- BORSITE TROCANTERICA
- ANCA A SCATTO

TEST



INTERNATIONAL
OSTEOPATHIC
ACADEMY

- TEST DI MOBILITA'
- FABER TEST
- LAGUERRE TEST
- TEST DI SFREGAMENTO
- SCOUR TEST
- IROP TEST

TECNICHE



- TRAZIONE DELL'ANCA (distale)

Si posiziona il paziente supino. L'osteopata :

- si posiziona in fondo al lettino

- afferra le caviglie del paziente

- dorsi flette la caviglia

- trazona verso di se' l'arto inferiore fino a quando il movimento non arriva all'articolazione coxofemorale.

- mantiene la trazione ed inserisce i parametri intra ed extra rotazione

- TRAZIONE DELL' ANCA GINOCCHIO 90[^]
- Per questa tecnica ci sono due varianti:
- Prima tecnica:
- si flette il ginocchio a 90[^]
- l'operatore si siede sul piede del paziente
- l'operatore posiziona le mani nel cavo popliteo e si sbilancia posteriormente
- Seconda tecnica:
- l'operatore posiziona le mani sul terzo distale del femore
- l'operatore blocca la fascia superficiale e si sbilancia posteriormente
-

- TRAZIONE DELL'ANCA GINOCCHIO OLTRE I 90[^]
- Si flette il ginocchio oltre i 90[^]
- L'operatore appoggia la parte laterale del torace sulla coscia del paziente
- Con la mano caudale si prende punto fisso a livello del piede del paziente
- Con la mano craniale si fa punto fisso sulla S.I.A.S. omolaterale
- L'operatore, con il suo peso, trascina la gamba del paziente verso caudale

- TRAZIONE DELL'ANCA GAMBA ALZATA
- L'operatore, seduto sul lettino, si appoggia la gamba del paziente sulla sua spalla
- Le mani vengono posizionate sulla parte prossima della coscia
- L'operatore si sbilancia indietro per creare la trazione

- TRAZIONE DELL'ANCA GAMBA FLESSA
- Il paziente viene messo in decubito laterale con le gambe flesse
- L'operatore prende la gamba superiore del paziente dalla parte interna della coscia nella parte distale e si fa passare l'arto del paziente tra il torace e il braccio
- La mano craniale è posizionata a livello dell'anca del paziente per percepire i movimenti
- L'operatore , a questo punto, può eseguire delle circonduzioni ed una leggera trazione